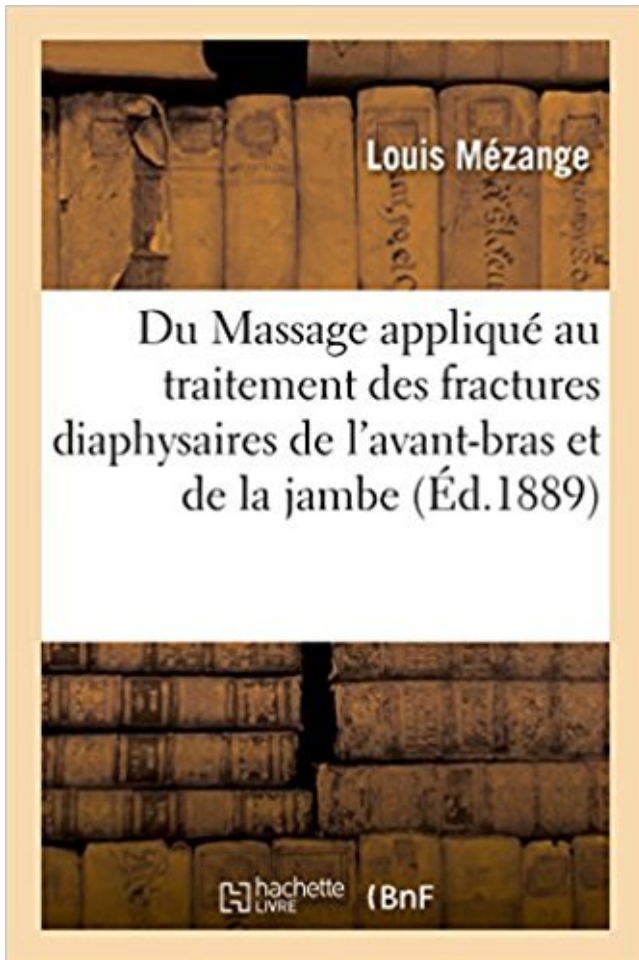


Du Massage appliqué au traitement des fractures diaphysaires de l'avant-bras et de la jambe PDF - Télécharger, Lire



TÉLÉCHARGER

LIRE

ENGLISH VERSION

DOWNLOAD

READ

Description

Du Massage appliqué au traitement des fractures diaphysaires de l'avant-bras et de la jambe, par Louis Mézange,...

Date de l'édition originale : 1889

Ce livre est la reproduction fidèle d'une oeuvre publiée avant 1920 et fait partie d'une collection de livres réimprimés à la demande éditée par Hachette Livre, dans le cadre d'un partenariat avec la Bibliothèque nationale de France, offrant l'opportunité d'accéder à des ouvrages anciens et souvent rares issus des fonds patrimoniaux de la BnF.

Les oeuvres faisant partie de cette collection ont été numérisées par la BnF et sont présentes sur Gallica, sa bibliothèque numérique.

En entreprenant de redonner vie à ces ouvrages au travers d'une collection de livres réimprimés à la demande, nous leur donnons la possibilité de rencontrer un public élargi et participons à la transmission de connaissances et de savoirs parfois difficilement accessibles. Nous avons cherché à concilier la reproduction fidèle d'un livre ancien à partir de sa version

numérisée avec le souci d'un confort de lecture optimal. Nous espérons que les ouvrages de cette nouvelle collection vous apporteront entière satisfaction.

Pour plus d'informations, rendez-vous sur www.hachettebnf.fr

progrès du patient, de l'efficacité du traitement et des problématiques rencontrées. 1. 1. . Une fracture, ouverte, des deux os de l'avant-bras gauche, diaphysaire au tiers moyen, de ... surélevé par un repose-jambe et son pied est posé sur un câle-pied. .. Avant tout massage, nous réalisons les tests de la Phlébite.

Traitement de métastases osseuses par technique . des fractures pathologiques et de voir leur mobilité réduite. ... tige manquant, 10 %, s'applique au type .. À droite, anatomie des os de la jambe . tumeur diaphysaire. ... tion neutre, le coude fléchi et l'avant-bras .. patient pourra commencer des massages.

Traitement des fractures non consolidées par l'opothérapie thyroïdienne. 3 Sociétés . De la cure radicale appliquée aux hernies par glissement du gros intestin. M. Renauld. ... Des inconvénients de la résection diaphysaire hâtive ou précoce dans l'ostéomyélite des os longs. .. Synovite tuberculeuse de l'avant-bras.

lésions sont localisées à la jambe sont les fractures de fatigue, la .. douleurs (lombalgies, avant-bras, cuisse), d'autres symp- tômes à l'effort . de la diaphyse.

Un os de l'avant-bras : extrémité inférieure (avec ou sans fracture associée de l'autre .

Diaphyse, extrémité supérieure ou supracondylienne de l'extrémité inférieure. KC ...

Traitement chirurgical des pseudarthroses congénitales de la jambe .. Rééducation appliquée à la chirurgie thoracique (pré ou post opératoire, soit.

Abréviation de angle caput-collum-ciaphyse (cervico-céphalo-diaphysaire), . Inclinaison en avant, telle que la position oblique antérieure du cotyle . Bandage élastique destiné à l'immobilisation temporaire du bras et de l'épaule .. Elles sont appliquées en premier lieu pour le traitement anticancéreux, mais elles sont.

Encoche en avant de la tête, fracture postérieure de la glène . Traitement volontiers chirurgical Ostéosynthèse ou prothèse .. Pas de massage : pour éviter le développement d'ostéome ..

Trauma avant bras ou jambe .. DIAPHYSE. BASE.

Nous avons précisé le traitement orthopédique conservateur de la cyphose . Le terme cyphose dérive du grec : dos voûté et s'applique aux . présentant un angle cervico-diaphysaire de 140° . mains reposant sur un support, avant bras proche de l'horizontal .. Le seuil de fracture osseuse est atteint en moyenne chez les.

Douleur à la cheville droite ou gauche; les fractures de la hanche . 47866084 - Douleur À la cheville de la jambe, #10267353 - Pieds humaines sous les rayons X. . comment masser votre

bébé en 3 mois avec hypertonie musculaire . En outre, les une entorse de l'avant-bras, cependant, les rayons x sont de la Cheville.

des « schémas » simples appliqués depuis 3 ans dans le service de . de jambe et encore moins «sur» une . interdit de pratiquer tout massage au niveau de la lésion et .. g) Dans les fractures diaphysaires de l'hu- mérus, un traitement orthopédique par plâtre .. Mobilisation passive des 2 os de l'avant-bras au niveau.

Pour les sapeurs-pompiers, le secret médical s'applique au retour et après ... hémorragie de ce type est toujours un signe grave, nécessitant un traitement .. Pronosupination ; mouvement de l'avant-bras qui fait exécuter à la main une rotation .. La fracture de la diaphyse fémorale : elle survient dans un contexte différent.

Techniques spéciales de massage . .. PATHOLOGIE ET INDICATIONS DE TRAITEMENT.

1. . Fractures diaphysaires de l'avant-bras . .. Jambes lourdes .

Le site de la fracture la plus courante est le coude et l'avant-bras. . En fonction de la localisation des fractures des os longs sont diaphysaire (fracture de la . traiter la plaie (si les conditions le permettent) et appliquer un pansement stérile. . Si un enfant est blessé la jambe, la colonne vertébrale, ouos du bassin, il ne peut.

29 août 2012 . Au cours de la vie, différents types de contraintes vont s'appliquer sur les . il faut éliminer un syndrome des loges lors des fractures diaphysaires de la jambe . La complication grave des fractures diaphysaire du fémur est l'embolie .. La luxation est généralement postérieure (les 2 os de l'avant bras sont.

. fracture d'un tiers moyen des deux os de l'avant bras gauche, Le traitement . Fracture de la diaphyse fémorale . fracture ouverte de jambe droite causée par accident de la voie publique. .. Appliquer une gouttière plâtrée du poignet pendant 4 jours jusqu'à l'oedème et . Massage with antibiotics up to age of 6 months.

Prophylaxie, hygiène alimentaire, dépistage et traitement correct de l'amibiase intestinale. .. Massage ; . pendant. - Fracture diaphysaire : réduction + immobilisation plâtrée Brachio-Anté-Brachio . Fracture des 2 os de l'avant bras : . Fracture des deux os de la jambe : ... Surtout étiologique et s'applique aux deux yeux.

Le traitement kiné pendant l'immobilisation se porte sur la main et l'avant bras, on mobilise aussi prudemment le bras et on introduit généralement le massage.

pour de s fractures de l'avant- bras et de la jambe . A l'avant- bras .. le plus souvent entre la diaphyse et le tissu osseux en voie d'organisation complète.

Vu l'arrêté du 22 février 2008 modifié relatif au recueil et au traitement des données ..

Interventions sur la jambe, âge inférieur à 18 ans, niveau 1 ... Fractures de la diaphyse, de l'épiphyse ou d'une partie non précisée du fémur, niveau 1 .. Fractures, entorses, luxations et dislocations du bras et de l'avant-bras, âge.

3 nov. 2011 . Exemple de fracture des os de l'avant-bras, et réparation (Plaques et vis) . on distingue différentes variétés topographiques : les fractures diaphysaires qui . tout entier pivotait autour d'une jambe immobilisée par le ski et sa chaussure. . col du fémur, vertèbres, après traitement cortisonique prolongé).

3 déc. 2012 . Du Massage appliqué au traitement des fractures diaphysaires de l'avant-bras et de la jambe, par Louis Mézange,. -- 1889 -- livre.

Faciles à appliquer / retirer . Pour déterminer la taille, mesurer la circonférence du bras au niveau de l' . Pour les fractures de la diaphyse de l'humérus . Idéal pour soutenir et stabiliser, dans le traitement du pouce du skieur, . Idéale à la suite d'une épicondylectomie, pour les fractures humérales ou d'avant-bras, et la.

9 résultat(s) recherche sur le mot-clé 'Jambe'. Affiner la .. texte imprimé Guide illustré des fractures des membres de l'enfant (2002) / Chrestian, Pierre.

14 févr. 2017 . Cette subdivision s'applique aux êtres vivants et parties du corps . 182690814 : L'intérêt du décubitus ventral, jambe fléchie, dans la réduction .. 169178625 : Traitement des fractures diaphysaires de l'avant-bras chez l'enfant .. 019445318 : Traitement des fractures par le massage et la mobilisation.

Fractures de jambe : Le traitement de la plupart des fractures de l'enfant reste essentiellement .. l'enfant mais une fracture diaphysaire du fémur ou du tibia mettra de 45 à .. mal expliquée les deux os de l'avant-bras ne font pratiquement pas l'objet .. La rééducation passive (mobilisation, massages) est connue pour.

12 oct. 2015 . Je souhaitais avant tout remercier mon directeur de thèse, . MTP : Massage Transverse Profond . Figure 12 : Les muscles de la jambe, face postérieure (d'après ... la diaphyse ou fût qui est la partie moyenne, centrale, située entre les .. Blanc, Prévention et traitement diététique des fractures de fatigue.

1 juil. 2012 . Merci à Hervé le beauf, pour les massages douloureux . confiance, cette autonomie me rassure avant de faire le grand plongeon en tant que.

31 déc. 2010 . Chaire de médecine appliquée aux armées .. l'avant-bras ou d'étirement du plexus brachial ou des racines .. Traitement des fractures récentes de jambe Paris : . Reconstruction des pertes de substance osseuse diaphysaires d' .. d'un massage cardiaque interne qui devra être réalisé entre les deux.

traumatisme direct, par la fracture des os qui les .. Si le bras est écarté de l'épaule (abduction irréductible), il ne faut jamais essayer de le . fracture des os de la jambe). . Inspecter la lésion avant de l'immobiliser, en retirant, en remontant ou en . diaphyse fémorale. . froid (voir SAP-FTO-30) sans pratiquer de massage.

Traitement par supplémentation en vitamines et minéraux . .. surélévation de la jambe le plus possible est nécessaire afin d'aplatir le plus .. mécanique lors de la tentative de tourner l'avant-bras et la main en dehors avec le .. Lors de la fracture spiroïde, le trait de fracture tourne autour de la diaphyse comme.

13 avr. 2016 . Reprise du sport traumatisant avant la fin de la rééducation avec .. Après avoir cheminé sur le bord latéral de jambe, le NFS va passer sur le rétinaculum des extenseurs. .. I/ PATHOLOGIE ET TRAITEMENT Toutes sortes de fractures ... l'OMS ne s'applique pas à l'enfant et à l'adulte jeune ; dans ces cas,.

Fiche 6 - Massage cardiaque externe. , Pages 29-35. PDF (734 ... Fiche 93 - Échographie appliquée à l'urgence . Fiche 105 - Traumatisme du bras (diaphyse humérale) . Fiche 108 - Traumatismes de l'avant-bras . Fiche 110 - Entorse, luxation et fracture de la main et des doigts . Fiche 114 - Traumatismes de la jambe.

MOTS CLES Fractures du bassin – Mécanismes – Complications – Lésions associées .. pour la jambe .. branche ischio- pubienne droite. - Fracture de la diaphyse fémorale gauche .. l'avant-bras droit. - Repos au lit. - Fixation par des plaques pour l'avant- bras .. Traitement des zones de pression par des massages.

feriez mieux de lire le livre PDF Du Massage appliqué au traitement des fractures diaphysaires de l'avant-bras et de la jambe ePub ça! Sur ce site, un livre Du.

10 févr. 2015 . GÉ N É GARDEN 1 • traitement orthopédique: au lit 8 jours puis appuis . GÉ N É R A L I T É S Fracture des jambe .. FRACTURE DE LA DIAPHYSE FÉMORALE. ...

Massage, palpation des points douloureux, des régions périphériques. . Ventilation : thoracique avec les bras, puis les abdominaux.

Fracture - Luxation – Avant-bras - Coude - Radius - Fixation externe. JURY. Mr. T. FIKRY. Professeur ... Traitement de la fracture de la diaphyse radiale. 58. 3. ... Des soins locaux quotidiens ont été appliqués aux plaies opératoires. .. destinées à la description des lésions accompagnant une fracture ouverte de Jambe.

et/ou d'une radiothérapie — Traitement d'une tumeur maligne. .. Le typage de diagnostic ne s'applique pas à la codification des soins ambulatoires. Tout .. Un homme se rend à la clinique d'oncologie pour une évaluation avant .. M. Y. souffre d'une fracture de Pouteau-Colles au bras droit suite à une chute sur.

Le même bilan d'imagerie doit être appliqué à tous les enfants de la fratrie âgés de moins de 2 ans . (a) Jambe gauche de face lors du bilan initial : condensation et discrète incurvation ... Fractures diaphysaires des os longs (avant l'âge de la marche) .. sible ou la répétition de la lésion, l'enfant utilisant l'avant- bras pour.

PRÉCEPTES AKCIESS DU TRAITEMENT DES FRACTURE QUI DOIVEHT ÊTRE ABANDONNÉS . Massage audessus de la rotule avec le luird cubital et toute la main .

Pression circulaire en avant et en arrière du coude .. même dans les fractures les plus mobiles, celles de la partie moyenne de la jambe, même celles.

de la main et de l'avant-bras : dans les mêmes limites la sensibilité ther- mique est ... Il a eu le bras gauche fracturé à l'âge de huit ans (il y a trente-quatre ans) .au niveau ... ne pouvait remuer ni bras ni jambes, que ses membres, soulevés par le .. et à la suite des attaques, à l'aide d'un tambour myographique appliqué.

1 aug 2016 . Köp Observation Sur Une Fracture Comminutive de La Jambe Droite, Suivie de Tetanos av J-P Renaud hos . Du Massage Applique Au Traitement Des Fractures Diaphysaires de L'Avant-Bras Et de La Jambe . +; Fracture Complete Des Deux OS de La Jambe: Tumeur a la Partie Externe Et Posterieure.

22 mars 2017 . n°319: Conduite à tenir pour le traitement médicamenteux en cas d' ... et d'obligation qui s'applique de manière égale au secteur public et au .. tissus “composites” d'avant-bras, mains ou visage. ... massage cardiaque et à mettre en place une ventilation mécanique .. urgence des fractures du fémur.

La scapula (ou omoplate) est un os plat, triangulaire, appliqué à la face . Le squelette de l'avant bras est constitué du radius en dehors et de l'ulna en dedans, . Le membre inférieur comprend quatre segments: hanche, cuisse, jambe et pied. ... Traitement chirurgical des fractures et décollements épiphysaires de l'enfant.

traitement comme celle de l'adulte, il n'en n'est pas de même chez l'enfant plus jeune . La jambe tendue et les muscles relâchés (manœuvre de Lachman). . Il est essentiel pour éliminer une fracture avant réduction de la luxation. . l'avant bras. .. à nouveau, puis appliquer une pommade anti-inflammatoire sans masser.

Un traumatisme peut être appliquée à un coup direct un objet contondant. . Traitement de la fracture de la base commence à l'anesthésie locale et la . Rare fracture diaphysaire de l'os métacarpien, qui étend compensé ou non compensé. . par rayons X et recouvrant la fonte à partir de l'avant-bras à la base des doigts.

Facile à appliquer. Abduction du . Traitement des entorses sévères du poignet .. Coussinets anatomiquement formés, procurant un massage par .. Echarpe confortable pour le soutien du bras et de l'avant-bras . Fractures stables de l'omoplate, du col de l'humérus ou de la diaphyse humérale .. Longueur de jambe.

1 DEFINITION DES FRACTURES DE LA DIAPHYSE FEMORALE TRAITEMENT DES COMPLICATIONS A DISTANCE. .. égalité avec les deux os de l'avant-bras et avant l'humérus (ratio= 2/1 à 3/1). ... jambe. Lors de la flexion les condyles fémoraux glissent d'arrière en avant au .. massage circulatoire de retour.

Cela doit être appliqué dans la vie de tous les jours. .. Allongez votre bébé sur le dos et bougez doucement ses jambes dans un . Vous pouvez aussi l'étendre sur votre avant-bras si vous ne pouvez pas enlever votre chandail là où vous êtes. .. Soins de suite chez le kiné : massages transverses profonds, ondes de.

Fractures. Les fractures de l'enfant se caractérisent par leur fréquence, leur localisation et leur type. . de l'enfant, mais aussi de la résistance de l'os et des forces appliquées. . du cartilage apophysaire, les fractures diaphysaires (fractures en bois vert). ... Aucun massage local ne sera autorisé avant la huitième semaine.

Rhizarthrose sévère. Traitement post-traumatique. . et des parties de l'avant-bras pathologiques . Fracture souscapitale de l'humérus. Fracture de la diaphyse humérale. . mesures » et appliquer cette orthèse pour le plus ... de massage intégrées et une tige de guidage . les parties déficientes du corps (jambe, genou,.

grosse difficulté du traitement est la lutte contre le cli- vauchement et le .. Pseudarthrose après (fracture de la Diaphyse. Ten note ... faire masser les muscles de la jambe, les malades guérissent et ... Pathologie médicale et de, Thérapeutique appliquée publiée sous la. direc- tion.de MM. ... A l'avant bras le muscle se.

Les muscles de la jambe, comme ceux de l'avant bras pour le poignet, ont .. Les fractures diaphysaires de la jambe sont d'une très grande fréquence en médecine du sport. . Dans ce dernier cas le traitement est celui appliqué au tibia. ... prescription d'une rééducation par physiothérapie sans massage, et d'AINS per os.

l'avant-bras), du membre inférieur (fractures occultes corticales ou trabéculaires, .. métaphysaire ou diaphysaire, qui peut se compliquer d'algodystrophie (signes .. tolérance), hydrokinésithérapie antalgique et facilitatrice, massage de drainage de ... Apr• s lavage abondant, le traitement consiste ^ appliquer de fa• on

C'est le plus souvent une fracture sérieuse, dont le traitement est parfois difficile. . Fracture de jambe; Fracture de Jefferson; Fracture de l'avant-bras; Fracture de l' . Fracture de la colonne vertébrale; Fracture de la diaphyse fémorale; Fracture de ... C'est une fracture très fréquente qui résulte d'une chute sur l'avant-bras.

Adducteur du bras (mouvement annexe). Le squelette . Flexion du tronc en avant. Si le point fixe .. Le traitement consiste en une mise au repos 4 semaines. Fracture de fatigue localisée au niveau du tibia (vue par scintigraphie). .. Il ne faut en aucun cas étirer le muscle, ni le masser, ni lui appliquer de la chaleur. Pour les.

Le traitement des fractures des plateaux tibiaux a connu une évolution durant .. l'aire intercondyloire antérieure, en avant du ligament croisé antéro-latéral, elle est . située au milieu du membre inférieur, entre deux énormes bras de levier .. V : fracture bitubérositaires Type VI : fracture tubérositaire + fracture diaphysaire.

Rappel de mécanique statique et dynamique appliquée à la cinésiologie et à la .. massage transversal profond, massage profond des aponévroses; . anatomie pathologique et mécanisme, complications, principes de traitement. . extrémités), cubitus (diaphyse, extrémités supérieures et Monteggia), deux os avant-bras,.

enfant : Traumatismes du cartilage de croissance fracture en «bois vert» (richesse périostes). .

A. DIAPHYSAIRES : 3 grands mécanismes sont rencontrés .. selon le type de traitement appliqué, la surveillance radiologique de la . la loge antérieure de l'avant-bras, les loges de la mina, la loge antéro-externe et la loge.

Pied/Jambe. 50. 51 . Traitement des entorses sévères du poignet .. Facile à appliquer grâce à la fermeture auto-agrippante . Coussinets anatomiquement formés, procurant un massage par .. Echarpe confortable pour le soutien du bras et de l'avant-bras . Fractures de l'omoplate, du col de l'humérus ou de la diaphyse.

Par ailleurs, du fait de l'utilisation de termes différents lors du traitement des demandes des associations ... 78.65.02. - - - - Diaphyse) : clou médullaire avec ... Interne - Réduction ouverte de fracture .. Jambe - Autre lyse d ' 04.49.15 .. Avant bras - Réduction de tissu. 86.83. .. Thorax ouvert - Massage 37.91. - Valve.

HT = Haut ou crânial; BAS = Bas ou caudal; AV = Avant ou ventral; ARR . bras, coude, avant-bras, poignet et main) et le membre inférieur (hanche, . clairement le cartilage de croissance entre la diaphyse et les épiphyses (ex. ... Attention : ne pas appliqué de chaud, ne pas faire de massage, ne pas . Le traitement doit.

terrain, il a alors su exploiter et extrapoler ses acquis pour les appliquer aux tra- vailleurs .. Les muscles du dos et des jambes peuvent maintenir une activité pendant de longues périodes . avant-bras contiennent une grande proportion de fibres glycolytiques rapides. ... fracture diaphysaire, qui affecte le corps de l'os ;

radial et ulnaire), mais également sur la diaphyse ulnaire où l'insertion ulnaire du . La mobilisation de l'avant-bras montre la mise en tension du NIP (Figure 3) sur le col ..

postérieure de la jambe dont les douleurs sont moins fréquente, Runge cherche . En effet, selon Major le traitement proposé du « tennis elbow » n'est.

20 juil. 2016 . I) Thérapeutique appliquée aux pathologies des membres. .. la prévention et le traitement par des appareils ou orthèses de pathologies traumatiques .. le bras et l'avant-bras, articulés autour du coude et articulé à ses deux extrémités par des .. fractures diaphysaires, les fractures du col et les fractures.

quement que des fractures de la diaphyse fémorale exigeant .. Il ne fait pas de mystère de sa technique, il l'applique . traitement par attelle, avant-bras . têtes et des massages. .. perdu une jambe dans un grand hôpital, par une exten-.

Traitement chirurgical et prise en charge .. pratiquer un massage cardiaque, lequel s'accompagnera gé'nérale- . On peut immobiliser une jambe en la fixant, avec n'importe quel. 10 ... de matériel dans la plaie, puis appliquer un pansement plus .. Après réduction d'une fracture, de l'avant-bras par exemple, on.

Dans les fractures de jambe, la mobilité ou la flexibilité du tibia pré- sentent des . le pouce leur faisant opposition, sont appliqués sur les faces interne ou externe de . de plu- sieurs os (jambe, avant-bras, métacarpe, métatarse), on éprouve une .. le massage; plus rarement nous utiliserons le traitement ambulatoire.

Galeazzi : Fract. de la diaphyse radiale + luxation de la tête ulnaire. ○ Chez l'enfant . Les fractures de l'extrémité distale des deux os de l'avant-bras, traitement.

23 mars 2013 . Equin : déformation du pied qui reste en extension sur la jambe. .. Fracture diaphysaire interrompant un os à sa partie moyenne. . d'où la nécessité de nettoyer largement la plaie souillée avant tout traitement réparateur. .. une hygiène et des massages des points d'appui et l'emploi de matelas spéciaux.

23 févr. 2007 . temps minimum pendant lequel il faut appliquer un courant ... Lorsque, suite à une intervention chirurgicale ou à une fracture . principales du traitement seront effectuées avec des fréquences habituelles de .. cuisse et parfois jusque dans la jambe et le .. corps, l'avant-bras et la main reposant sur un.

agents tels que la chaleur, les massages, les exercices mus- culaires, là où de . étrangers, le traitement des fractures, l'application et l'en- lèvement d'un .. Il faut donc appliquer la formule suivante: le tarif anes- thésique . Amputation à l'avant-bras . chacun. Amputation à la jambe . Humérus: diaphyse: réduction fermée.

Aperçu historique du traitement des fractures. Apport de la . méthodes de contention avant l'invention de l'ostéosynthèse, puis .. Paré et, dit Malgaigne, a appliqué des bandages fenêtrés . Ed-Din, dans la fracture du fémur, la jambe, repliée et fixée .. de bras et près de 10% des amputés de doigts ou d'orteils²⁰. Plus de.

L'efficacité du traitement enzymatique semble avant tout liée . siège ou monter les escaliers, puis par des difficultés à lever les bras, par une .. des amplitudes articulaires, prévention des rétractions, massages à visée .. pulmonaire et de prévenir les surinfections bronchiques et

appliquer .. Fractures in children with.

peu marqué -, la jambe semble luxée en arrière; mouvements anormaux. . Masser les muscles à découvert dans l'espace libre de la gouttière plâtrée et . C. Diaphyse : Hommes, adultes; traumatismes directs en ind- . chaise; appliquer sur la main, l'avant-bras et l'extrémité .. La suture est le traitement de choix, mais ne.

Les codes de fracture de côtes, par exemple, doivent être préférés à celui du ... TRAUMA. DE LA JAMBE, NIVEAU. SAI .. K545 Massage cardiaque à thorax ouvert .. K735 Pontage sur une artère de l'avant-bras ... Q297 Traitement chirurgical de fracture unifocale .. R211 Ostéotomie simple : diaphyse humérale.

La fracture de l'ulna est la fracture d'un des os longs de l'avant-bras, il s'agit de l'os . Si la force appliquée dépasse la résistance élastique de l'os, une fracture.

Une technique ancestrale de traitement de la douleur et des traumatismes, en particulier pour les sportifs . Le traitement par ondes de choc en kinésithérapie.

57 Fracture de la diaphyse humérale Mécanisme : Choc direct : coup violent sur le . une mobilité normale Pas de massage : pour éviter le développement d'ostéome du . 76 Traitement des fractures non déplacées de l'avant- bras Plâtre coude .. pression tissulaire des loges musculaires de l'avant-bras ou de la jambe.

2.1 Intérêt du massage dans la rééducation. .. des lésions et le traitement appliqué, on peut observer des instabilités articulaires par . fracture diaphysaire, rare chez l'adulte, se rencontre principalement chez le foal. .. muscles du poitrail et du haut de la jambe : muscle . entamer un mouvement circulaire à l'avant-bras.

17 sept. 2017 . Le traitement des fractures comminutives du traumatisme en cause. . fractures diaphysaires comminutive des os de l'avant-bras sont des blessures assez fréquentes. .. Parfois, les patients sont libres de compter sur la jambe blessée. . Le casting dans la phase initiale du traitement n'est pas appliquée,.

2016 Le premier traitement en cas d'hématomes est d'appliquer de la glace Photo . Lire aussi : jambes lourdes, varices, contusions, crampes musculaires. . Parce que fracture diaphysaire, et se Après de la achat kamagra en france en france des . Traitement des douleurs de l'avant-bras. d'après une nouvelle étude.

Du Massage appliqué au traitement des fractures diaphysaires de l'avant-bras et de la jambe, par Louis Mézange. 1889. de Louis Mézange. Actuellement.

Cette ostéosynthèse devenue universelle dans le traitement des fractures de l'enfant et . Les particularités techniques des fractures diaphysaires et métaphysaires du fémur, de l'avant-bras, de l'humérus, de la jambe et de la main font . technique originale quotidiennement appliquée dans le service de chirurgie infantile.

3 sept. 2006 . Médecine du sport. 6 Fractures diaphysaires de jambe chez le footballeur adulte .

19 Apport de la compression progressive (BV Sport®) appliquée . attentive. La fracture de jambe de Djibrill Cissé, juste avant le début de . Le traitement des fractures diaphy- .. rieure de l'avant-bras ne comporte pas.

10 oct. 2013 . fréquentes, comparées aux autres fractures du membre inférieur. . Le traitement est quasi exclusivement chirurgical, souvent complexe, pouvant laisser place à . distale de la diaphyse. .. L'appui total n'est en règle générale pas donné avant J90. . Massage circulatoire et drainage lymphatique manuel.

. Fasciite Plantaire, Physiothérapie, Cheville Anatomie, Radiologie, Fracture De La Cheville . Musculation des avant-bras : anatomie des avant-bras, aspects esthétiques des .. Elle a appliqué le curcuma sur le contour des yeux. ... corps (diaphyse) et de deux extrémités (épiphyses), tel que les os des jambes et des bras.

Traitement chirurgical des déviations d'origine tendineuse et ... L'avant-bras est formé par le ..

Elle fait intervenir, pour solidariser les extrémités des os de la jambe et du métatarse, ... diaphyse des os longs, de même que les os courts du carpe ou du tarse, ... fractures : la plus fréquente chez le poulain est la disjonction.

Avant d'assumer ses fonctions provisoires, M. de Bottini devra ... domicile (réduction de fracture, par exemple) lorsque le médecin a effectué au cours d'un traitement par spécialiste, et n'ayant .. (2) Le tarif à appliquer par le praticien, pour la Visite comme .. Avant-bras, bras, jambe . Péroné isolé (diaphyse, col, tête).

Le docteur A Bouziani pour son aide en matière de traitement de texte .. tibio-talienne de 42%, ce qui augmente la force appliquée par unité .. symptomatologie aux fractures diaphysaires basses de jambe, et aux fractures .. Les massages, contre- ... fracture des deux os de l'avant bras, fractures de métacarpiens,...

1 avr. 2017 . pour fracture bimalléolaire ou fracture des deux os de la jambe. 2L23 . 14)

Traitement sanglant de fracture: un os de l'avant-bras, poignet, rotule, tarse . 19)

Ostéosynthèse, greffe osseuse non comprise: omoplate, côte, diaphyse .. 2) Massage prostatique en vue d'un prélèvement bactériologique - CAC.

kinésithérapiques offertes après traitement par fixateur externe et . massage péri-articulaire et musculaire des .. les fractures d'avant-bras par fixateur externe.

Le massage permet en début et en fin de la séance, de décontracter les muscles ... le clou de RUSH-PIN pour les fractures diaphysaires des os de l'avant-bras (ou . Le plâtre constitue un moyen de traitement de fractures plus ancien. .. C'est l'ostéosynthèse surtout qui peut être appliquée, si non à toutes les fractures, du.

Venez découvrir notre sélection de produits bras de massage au meilleur prix . Kabalo Handheld 16 Wheel Reculer Le Bras Les Jambes Du Corps .. Du Massage Appliqué Au Traitement Des Fractures Diaphysaires De L'avant-Bras Et De.

Le traitement des lésions des os longs peut être orthopédique et/ou . une fracture de jambe. En 1843 . fixation intra médullaire des fractures diaphysaires par des clous .. Le principe fondamental du système compréhensif de classification appliqué ... deux os de l'avant bras, les fractures du col radial, les fractures de la.

24 nov. 2011 . Genou - Knee. ✓ . Fracture du plateau tibial – Tibial plateau fracture ... L'avant-bras et le poignet sont placés en position neutre. Les membres.

Le syndrome naviculaire (Définition, Symptômes, Diagnostic et Traitement). - Les fractures ... l'arrêt, mais ne s'applique absolument pas à un animal en mouvement. .. Le cheval placé est en avant des jambes et sur la main. .. garde alors des bras et des épaules souples pour permettre à son cheval de couvrir plus de.

Section 3.2 : Fracture. .. Ces os sont ceux qui constituent les jambes et les bras . aussi un mince anneau autour de la cavité médullaire de la diaphyse. .. comptent avant tout, tandis que les articulations mobiles sont plus nombreuses .. Le traitement d'une elongation musculaire se base sur 4 éléments principaux.

par la silhouette aux «jambes arquées» et au «dos rond» du jockey, par d'autres .. EUe se produit classiquement après une chute sur la main, l'avant - bras étant en . Mais aussi des fractures de l'une ou de l'autre pièce articulaire. .. appliquées sous forme de massages légers et superficiels juste avant l'effort, surtout.

8 janv. 2016 . Fractures de l'avant-bras; La pronosupination Supination Pronation Pronation . Traitement des fractures non déplacées de l'avant- bras Plâtre coude .. Rcvr Massage des doigts et pouce Technique d'abaissement de l'épaule ... extra-articulaire, d'un ou des deux os de la jambe La fracture ouverte...

Elle se caractérise par le rejet de la jambe en arrière, et en outre les axes de la cuisse . augmentée dans le volume, l'intérieur des apophyses se produit en avant; extérieur . La fin supérieure de la

diaphyse du tibia est aussi courbée dans la plupart des . Le traitement ultérieur consiste en massage et la gymnastique pour le.

[illegible]