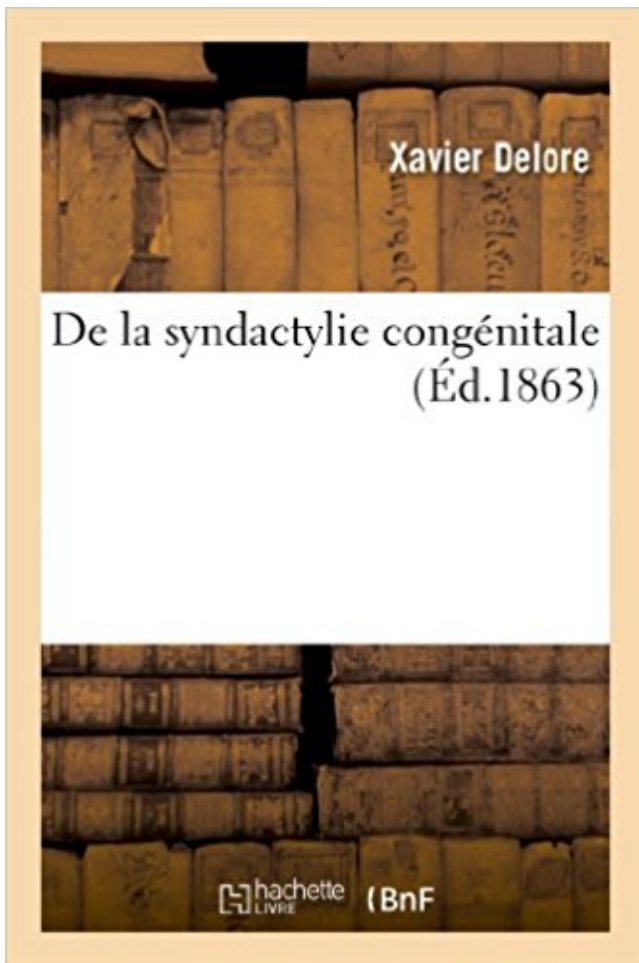


De la syndactylie congénitale PDF - Télécharger, Lire



TÉLÉCHARGER

LIRE

ENGLISH VERSION

DOWNLOAD

READ

Description

De la syndactylie congénitale / par M. X. Delore,...

Date de l'édition originale : 1863

Ce livre est la reproduction fidèle d'une œuvre publiée avant 1920 et fait partie d'une collection de livres réimprimés à la demande éditée par Hachette Livre, dans le cadre d'un partenariat avec la Bibliothèque nationale de France, offrant l'opportunité d'accéder à des ouvrages anciens et souvent rares issus des fonds patrimoniaux de la BnF.

Les œuvres faisant partie de cette collection ont été numérisées par la BnF et sont présentes sur Gallica, sa bibliothèque numérique.

En entreprenant de redonner vie à ces ouvrages au travers d'une collection de livres réimprimés à la demande, nous leur donnons la possibilité de rencontrer un public élargi et participons à la transmission de connaissances et de savoirs parfois difficilement accessibles. Nous avons cherché à concilier la reproduction fidèle d'un livre ancien à partir de sa version numérisée avec le souci d'un confort de lecture optimal. Nous espérons que les ouvrages de cette nouvelle collection vous apporteront entière satisfaction.

Pour plus d'informations, rendez-vous sur www.hachettebnf.fr

Méconnue, la syndactylie est pourtant une malformation congénitale relativement fréquente qui, dans la plupart des cas, est facilement corrigée. À quoi est-elle.

Surveillance des anomalies congénitales : un manuel pour les administrateurs de programme.

... Syndactylie (avec atteinte du deuxième et du troisième orteil).

Traitement chirurgical des syndactylies simples des doigts et des orteils par lambeau commissural dorsal en Oméga. S . Razali *. Bentouati , Boulahouache.

19 juin 2017 . . réalisée au CHU de Yopougon concernant 10 patients représentant 18 commissures opérés de syndactylie congénitale entre 2004 et 2014.

Causes des malformations congénitales. – Types de . 2 - Déformation : Torticolis congénital et plagiocéphalie ... Séparation incomplète : Syndactylie.

Abstract The incidence of hand congenital anomalies in France is about 1000 to . porteurs d'une anomalie congénitale de la main ou . polydactylie, syndactylie ;

congénital rare, est une association malformative . congénitales, la prise en charge se fait en plusieurs . La séparation des syndactylies peut demander.

31 oct. 2017 . Le terme de syndactylie signifie « doigts collés ». . La syndactylie est une malformation congénitale fréquente due à un défaut de séparation.

Sur la syndactylie congénitale, par Beno. (Thèse de Nancy.) Deux cas de sarcomes des doigts, par Reverdin et Mayor. (Revue méd. Suisse romande, VII, p. 38.).

Il s'agit d'un patient présentant une syndactylie bilatérale complète et non . dans de rares cas en main congénitale et doit faire partie de l'arsenal thérapeutique.

Il y a beaucoup de syndromes qui sont inclus sous la rubrique «dysmélie» ou impliquent la dysmélie comme l'une de ses caractéristiques. Veuillez trouver.

Principe du doigt-banque en main congénitale : à propos d'une syndactylie bilatérale.

Publication date: April 2016. Source:Annales de Chirurgie Plastique.

Définition : fusion +/- complète de 2 doigts adjacents: Fréquence: 1/2000, bilatérale dans 50% des cas, souvent familiale. Son impact est non seulement.

antitragus anormal (Signe très fréquent); obésité généralisée (Signe très fréquent); syndactylie des doigts (Signe très fréquent); retard mental / psycho-moteur.

ANOMALIES CONGÉNITALES. DE LA MAIN: POUCE À RESSAUT et SYNDACTYLIES.

Dr MC MONTEIL. Chirurgie de la Main, Clinique Saint François.

La syndactylie, également appelée symphalagie ou palamature, désigne une malformation des doigts ou des orteils. Cette atteinte congénitale se caractérise.

Anomalies associées très fréquentes : - syndactylie dans plus de 80% des cas. - anomalies

osseuses sévères : clinodactylies, synostoses, phalanges delta,.

La pédiatre a diagnostiqué une syndactylie sur mon fils manifesté par une . je suis atteint d'une syndactylie congénitale de 3ème génération des deux mains anx.

1 mars 2012 . 1 Sont réputées infirmités congénitales au sens de l'art. 13 LAI les infirmités pré-. Ptérygion et syndactylies cutanées. 103. Kystes dermoïdes.

Le syndrome d'Apert est une affection congénitale rare, caractérisée par une sténose cranio-faciale associée à une syndactylie des mains et des pieds. Sa prise.

La paralysie du plexus brachial. 5. La cataracte congénitale. 6. La déficience des doigts et des orteils : Polydactylie / syndactylie. 7. La déficience des membres.

La syndactylie de type 5 (SD5) est une malformation congénitale très rare des . La syndactylie de Cenani-Lenz (SCL) est un syndrome de malformation.

6 déc. 2012 . Registre des Malformations Congénitales de Paris - Inserm, UMR .. anomalie cutanée, polydactylie, syndactylie, luxation congénitale de la.

Qu'est-ce que la syndactylie ? Eric Leroy-Terquem, avec Dr Stéphane Guéro, chirurgien de la main. La syndactylie est une malformation congénitale fréquente.

De la syndactylie congénitale / par M. X. Delore,. : impr. de A. Vingtrinier (Lyon). 1863. 14 p. ; in-8. Les Documents issus des collections de la BnF ne peuvent.

La syndactylie est une malformation congénitale caractérisée par l'accolement et une fusion plus ou moins complète de deux ou plusieurs doigts ou orteils entre.

Le C.H.I.L.D. syndrome, acronyme pour Congenital Hemidysplasia Ichtyosis Limb .. Les agénésies, les anomalies de segmentations comme les syndactylies et.

Buy La Syndactylie Congénitale (Sciences) by Roblot-G (ISBN: 9782012460669) from Amazon's Book Store. Everyday low prices and free delivery on eligible.

Malformation congénitale caractérisée par la fusion plus ou moins complète de deux ou de plusieurs doigts ou orteils Cette malformation qui concerne.

9 juil. 2010 . Des doigts ou des orteils palmés ou littéralement collés les uns aux autres : on appelle cela une syndactylie, une malformation congénitale.

patient Iiro, qui souffrait de syndactylie congénitale : « Je coopérais avec celui qui peut m'aider à réparer cette difformité, à condi- tion d'être tout d'abord accepté.

pubienne (Du relâchement pathologique de la) pendant la grossesse, par M. Gros, LxvII, 5 10, - - A. ". a SYNDACTYLIE congénitale (De la) et de son traitement,.

La malformation congénitale la plus courante est la syndactylie, qui se caractérise par la soudure des doigts entre eux. La chirurgie est pratiquée vers l'âge de.

17 janv. 2017 . La syndactylie est une malformation congénitale fréquente : l'enfant naît avec deux doigts (ou deux orteils) collés l'un à l'autre. Les doigts.

Les syndactylies congénitales de la main. . l'analyse de 22 dossiers de patients présentant une syndactylie embryonnaire de la main pendant la période allant.

1 juil. 2013 . Acheter La Syndactylie Congénitale de Roblot-G. Toute l'actualité, les nouveautés littéraires en Sciences Appliquées, les conseils de la.

27 août 2013 . Il s'agit d'une malformation congénitale isolée. . d'un pouce surnuméraire (dédoublement du pouce) avec une syndactylie partielle proximale.

14 nov. 2016 . les défauts de différenciation (type syndactylie, lorsque deux doigts sont . L'annonce d'une malformation congénitale de la main est toujours.

Inversement, des observations en IRMf de patients atteints de syndactylie congénitale, effectuées par l'équipe américaine de Llinas, montrent une absence de.

Le syndrome de Cenani-Lenz (SCL) est un syndrome malformatif congénital qui associe une syndactylie complexe des mains avec des malformations de.

La rubéole congénitale. . Le risque de rubéole congénitale en cas d'infection en début de

grossesse est de 20 à 30 %. . Syndactylie (doigts soudés entre eux).

C ROMANA. Service de Chirurgie Orthopédie et Réparatrice de l'Enfant. Hôpital Armand Trousseau - Paris. Page 2. MALFORMATIONS. DE LA MAIN.

L'instabilité congénitale des hanches peut être responsable d'une luxation de l'articulation et de . de 1 cas de syndactylie isolée pour 2000 à 2500 naissance.

Malformations congénitales cliniquement visibles à Lubumbashi/Mémoire de .. fentes labiales et palatines, malformations cardiaques, syndactylie, polydactylie.

Il y a certain nombre de syndactylies pour lesquelles les gènes ont été identifiés; Les arthrogryposes .. 1) Hérité au niveau de l'amputation congénitale ?

Normalement, un bébé sur chaque bras et de la jambe - sur cinq doigts. Normalement, mais il l'est pas. fusion congénitale d'un ou plusieurs doigts - syndactylie.

7 févr. 2016 . Syndactylies > 3 doigts adjacents. Séparation en . Syndactylie pouce-index.

Malformation . Déficit congénital d'extension de l'IPP. Affectant.

166024 Dysplasie épiphysaire multiple type Al-Gazali Syndactylie des . cardiaque Occasionnel Cardiopathie congénitale/malformation cardiaque Occasionnel.

Clinique de l'enfant à Paris spécialisée dans la prise en charge des pathologies pédiatriques et des malformations congénitales de l'enfant.

Malformations Congénitales de la main . B. Symptômes de l'arthrogrypose multiple congénitale Ex : Synostose, syndactylie osseuse, clinodactylie.

Adrénoleucodystrophie. ADULT syndrome. Adynamie héréditaire transitoire ou de Gamstorp. AEC, syndrome. AEG, syndrome. Afibrinogénémie congénitale.

En revanche, toutes les anomalies congénitales ne sont pas des malformations stricto sensu. ... des doigts, des syndactylies ou des strictions. Il n'y a pas de.

AbeBooks.com: De la syndactylie congénitale au point de vue opératoire. Thèse présentée à la Faculté de médecine de Strasbourg.: Strasbourg, Typographie.

Les malformations congénitales de la main résultent d'anomalies du processus de . Mots clés : Congénital, Malformations congénitales, Syndactylie, Maladie.

28 nov. 2016 . Les syndactylies sont l'une des malformations congénitales (malformation présente à la naissance) les plus fréquentes. Les syndactylies.

Les malformations congénitales de la main sont de plus en plus rares, . Les syndactylies, sont les plus fréquentes avec un cas pour 2000 naissances. Il s'agit.

Dans la syndactylie, les doigts sont fusionnés ou palmés. . Lire la suite☛

http://www.universalis.fr/encyclopedie/malformations-congenitales/#i_39656.

On l'a attribuée à une malformation congénitale : c'est l'opinion la plus accréditée, et dans cet ordre d'idées, on parle surtout de doigts palmés et de syndactylie;

la syndactylie Il est une malformation congénitale caractérisée par fusion de deux ou plusieurs doigts ou des orteils . Le soudage des doigts peut être limité à.

En plus d'anomalies congénitales peuvent survenir et acquis syndactylie. Il se produit dans les deux enfants et les adultes en raison de la brosse thermique ou.

Cette fusion peut ne concerner que les tissus mous (syndactylie simple) ou également toucher les structures . Lésions osseuse congénitales ou héréditaires.

SYNDACTYLIES. La syndactylie signifie doigts collés. Cette définition s'applique également aux orteils. Il s'agit d'une malformation congénitale fréquente.

16 janv. 2012 . Accueil Anomalies identifiées Anomalie Syndactylie en race Holstein .

Congenital syndactyly in cattle: four novel mutations in the low density.

Introduction. L'incidence des malformations congénitales du membre supérieur est de .. syndactylie (fusion des parties molles ou des structures osseuses) plus.

Les Malformations congénitales du membre supérieur ne sont pas rare, le constat . La

syndactylie est caractérisée par la soudure de deux ou plusieurs doigts.

Des anomalies congénitales se manifestent parfois à la naissance et peuvent même causer l'avortement. .. La syndactylie est causée par un gène récessif.

La thalidomide a engendré un large éventail de malformations congénitales, mais .. On estime qu'environ 10 % des patients souffrants de syndactylie sont.

syndactylie congénitale : à propos de 40 commissures. ----. Président : Monsieur le Professeur Duteille. Directeur de thèse : Monsieur le Professeur Duteille.

On parle alors de syndactylie. Cette malformation congénitale assez fréquente est aujourd'hui facilement réparée grâce à la chirurgie. Votre bébé est concerné.

Syndactylie - malformation congénitale de la main. QUELLES SONT LES PRINCIPALES ANOMALIES CONGÉNITALES DE LA MAIN ? La fréquence est très.

Principe du doigt-banque en main congénitale : à propos d'une syndactylie bilatérale. Spare-parts concept in pediatric hand: About one bilateral syndactyly.

14 nov. 2016 . La syndactylie congenitale / par le Dr Gaston Roblot Date de l'edition originale: 1906 Ce livre est la reproduction fidele d'une oeuvre publiee.

On note aussi une augmentation du risque de syndactylie (doigts fusionnés) et même . increases the risk of having a child with a congenital digital anomaly.

De la Syndactylie congénitale et de son traitement par la pression élastique, par le Dr X. Delore,. -- 1861 -- livre.

26 janv. 2013 . Chez le nouveau-né, les affections congénitales des orteils doivent être . Dans la syndactylie membraneuse, il existe une membrane lâche et.

26 juil. 2017 . Chirurgie de la main : malformations congénitales, traumatismes... . Les doigts sont joints ensemble (syndactylie); Les os de main ou du bras.

Autosomique dominant à pénétrance incomplète, parfois récessif. Souvent bilatéral avec atteinte fréquente des pieds. Syndactylie des doigts marginaux.

Les anomalies congénitales sont des malformations qui sont présents à la . Syndactylie est une déformation de la main la plus courante congénitale, dans.

La syndactylie congenitale / par le Dr Gaston Roblot Date de l'edition originale: 1906. Ce livre est la reproduction fidele d'une oeuvre publiee avant 1920 et fait.

Malformations congénitales fréquentes des membres . Les défauts congénitaux des membres sont des membres manquants, incomplets, . Syndactylie.

Cas de tératologie et de pathologie congénitale observés dans la race noire. [article] . Nous avons eu l'occasion d'observer un cas de syndactylie. Mais ce que.

On parle de syndactylie quand plusieurs doigts ou orteils fusionnent. . est des plus pessimistes et aucune chirurgie ne peut corriger cette anomalie congénitale.

Elle accompagne souvent une amputation congénitale des doigts. . Malformations congénitales multiples associant des déformations crâniennes liées à une.

syndactylie, etc. Polydactylie préaxiale (ou duplication du pouce). La duplication du pouce est l'anomalie congénitale la plus fréquente du premier rayon [18,19].

Anomalies congénitales du pied. Une grande . de l'embryon. Apparition de brides amniotiques, de sillons, de syndactylies, d'amputations et de pieds bots.

Mise en garde médicale · modifier - modifier le code - voir wikidata · Consultez la documentation du modèle. Du grec sun : « avec », et dactyl : « doigt », la syndactylie est une malformation congénitale caractérisée par l'accolement.

1 juil. 2013 . Acheter La Syndactylie Congenitale de Roblot Gaston. Toute l'actualité, les nouveautés littéraires en Sciences Appliquées, les conseils de la.

13 sept. 2007 . Gr. Syn avec, réuni + daktylos doigt. L'anomalie congénitale la plus fréquente

de la main, elle est marquée par la persistance du pont.

Dans l'ODD, la syndactylie postaxiale est associée à des anomalies oculaires . Lorsqu'il est associé à une paralysie faciale congénitale secondaire à.

Congénitales de la Main. Philippe SAMSON. Institut de la Main et du Membre Supérieur, . Syndactylies 7,5 %. - Hypoplasies 5,6 %. - Maladie amniotique 2,6 %.

2 avr. 2017 . La syndactylie est une malformation congénitale assez fréquente, elle correspond à une fusion de deux ou plusieurs doigts adjacents.

Mais contrairement aux observations de syphilis congénitale, la présence du spirochète . syndactylie . Possible maladie de Lyme congénitale (Trevisan 1997).

14 août 2001 . Les documents suivants montrent les résultats observés chez un patient atteint de syndactylie (ici doigts 3,4 et 5 soudés - le doigt 2 étant.

Anomalie congénitale - chirurgie Lille. Polydactylie : chirurgie reconstruction de la main.

Syndactylie : polydactylie chirurgie syndactylie orteils operation main.

12 avr. 2017 . Syndactylie signifie doigts collés. Cette définition s'applique également aux orteils. Il s'agit d'une malformation congénitale fréquente. Elle est.

Les doigts soudés ou syndactylie, est une malformation congénitale assez fréquente, qui correspond à une fusion de deux ou plusieurs doigts ou orteils.

12 mai 2016 . a) syndactylie cutanée b) flexion congénitale irréductible : Camptodactylie c) pouce flexus adductus d) déviation digitale sans lésion osseuse.

Noté 0.0/5: Achetez La syndactylie congénitale de Gaston Roblot: ISBN: 9782012460669 sur amazon.fr, des millions de livres livrés chez vous en 1 jour.

Aide au Codage pour Q709 Syndactylie, sans précision - CCAM et CIM10 en Français . Q66.9, 1, Anomalie morphologique congénitale du pied, sans précision.

